

# 輸卵管手術

陳明哲 何師竹

## 【前言】

輸卵管功能障礙所致之不孕，為女性不孕症中僅次於排卵障礙之重要因素。在尚未有試管嬰兒技術的時代，精良的輸卵管手術成為這些婦女能夠懷孕的唯一希望。在人工協助生殖技術日益精進發達的現代，如何選擇適當的患者接受手術或接受人工生殖成為今日重要的研究課題。而傳統輸卵管手術之優點及其技術層面，更不宜因此而受忽視。以下將對輸卵管手術之術前評估及準備，手術方法及結果做一介紹。

## 【術前評估、準備及手術之原則】

輸卵管手術最好是施行於無其它不孕因素之患者身上。所以術前完整之受孕能力評估是很重要的。基本上至少應有以下之條件：1. 無男性不孕之可能。2. 有正常排卵之能力。3. 黃體機能正常。4. 無生殖道之感染。如果評估發現有其它致不孕之因素時，應先行治療後，給病人有一段時間之懷孕機會，再考慮手術治療。

正確評估輸卵管之異常對治療之方針才有正確之把握。極輕度之異常意味有其它不孕因素之可能，太重度之異常亦不適合手術。子宮輸卵管攝影檢查及腹腔鏡、子宮鏡檢查乃相輔相成，各有其重要性。當攝影顯現子宮腔內異常時子宮鏡檢即為必要。當攝影呈現輸卵管異常或於不孕症手術後之評估、輸卵管手術前之評估、尚未明原因之不孕症評估或要進行人工協助生殖治療之前均有必要施行腹腔鏡檢查。進一步之輸卵管鏡檢(Salpingoscopy)配合腹腔鏡或子宮鏡施行，對輸卵管內膜狀況之衡量及輸卵管腔內黏連程度之評估更形清楚。由以上檢查可得到以下輸卵管異常情況之診斷。

1. 繖部互黏(Fimbria agglutination, Fimbria conglutination)
2. 繖部包狹(Fimbria phimosis)
3. 繖部包封(Fimbria encapsulation)
4. 薄壁輸卵管水腫 (Thin-wall hydrosalpinx)
5. 厚壁輸卵管水腫 (Thick-wall hydrosalpinx)
6. 輸卵管腔內黏連 (Intraluminal adhesions)
7. 腫塊性峽部輸卵管炎(Salpingitis Isthmica Nodosa)
8. 輸卵管內膜摺壁萎縮、互黏或喪失(Atrophy、agglutination、loss of endosalpingeal folds)
9. 輸卵管旁黏連(Peritubal adhesion)

輸卵管顯微修復手術之結果，大約可令一半左右之受術患者達成懷孕之目的，此懷孕成績之進步大致上已呈停滯。然而試管嬰兒技術不但懷孕成績已大有進步且已更見普及，所以施術醫師應有責任避免對手術結果將比不上施行試管嬰兒治療之結果的患者進行勉強之輸卵管手術。以目前之試管技術，施行三次後之預期累積活產率大約在 30% 左右<sup>(19)</sup>，所以對輸卵管整型手術之基本要求也是該手術之懷孕成功率應超過 30%。所以，以下之各種狀況應列入輸卵管手術之禁忌症。1. 厚壁輸卵管水腫。2. 輸卵管腔內黏連。3. 輸卵管內膜萎縮或喪失。4. 漿膜融合之重度黏連。5. 卵巢表面超過一半之廣泛性黏連。6. 輸卵管極端水腫擴張。7. 繖部完全喪失。8. 骨盆腔結核病。9. 急性骨盆腔炎症。10. 輸卵管長度小於 4 公分或少於一半之壺腹部存留。11. 前次輸卵管手術失敗。12. 雙極性輸卵管阻塞。13. 不適合懷孕之患者。

雖說試管嬰兒治療應用於輸卵管因素之不孕患者，在成績穩定之施術機構可達到每次取卵約 20% 之活產率，但因其成功率與妻齡有顯著相關，例如 35-39 歲群經四週期之治療可達約 40% 之活產率，但在超過 39 歲群經二週期以上之治療只可達約 17% 之高原曲線。任何輸卵管手術後又約需等候 1~2 年之候孕期，因此對於超過 35 歲之婦女宜優先考慮試管嬰兒治療，當試管嬰兒失敗時再考慮手術治療<sup>(19)</sup>。

為得到最佳之手術結果，輸卵管手術必須謹守顯微手術之原則並且執行防止手術後黏連之措施。使用手術顯微鏡或放大眼鏡 (Loupes) 可以協助認清細微結構使組織傷害減至最低並將解剖位置還原至正常。謹守「骨盆腔禮儀」亦即對骨盆腔之所有組織應有極高之敬意，應包括以持續性之濕潤保持、不引入任何外來物質 (手套上的粉或紗布上的棉絮等) 及輕柔之組織操作來將手術中可能之組織傷害減少至最低，完全且精細之點式止血，完全正確之組織對合，以及使用精細之手術器械及最細小且不引起組織反應之縫線等。預防手術後黏連之方法包括在手術技巧上遵守顯微手術之原則並避免造成缺血 (ischemia) 之組織，施行子宮或附屬器之懸吊手術，或以腹腔鏡施行手術以及術後之二度腹腔鏡檢 (Second-look laparoscopy) 以便施行早期黏連之剝離手術；在使用藥物輔助方面可以使用預防性抗生素以避免感染，用 Glucocorticoid、Antihistamine、Prostaglandin Synthetase inhibitors (NSAID) 等來減少發炎反應，使用 Heparin 來減少纖維沉積或使用 Dextran-70 之高分子量物質造成暫時性腹水，達到隔離受創組織之效果。另有阻隔組織之化合物如 Interceed<sup>(13)</sup> 及 Gore-Tex<sup>(3)</sup> 等，唯後者無法吸收需行二次手術將其取出。手術後之通水術並無法增加術後懷孕率<sup>(14)(22)</sup>。

依文獻報告<sup>(5)</sup>，施行腹腔鏡手術可以減少新生成之(de novo)手術後黏連，所以在手術醫師技術容許範圍內，應以之取代易導致黏連之剖腹手術。手術後之二度腹腔鏡黏連剝離術可以減少術後黏連之比率約為 34% 至 52%。在後傾之子宮合併直腸子宮陷凹之嚴重黏連之手術後，施行暫時性簡單之子宮懸吊術或將子宮薦骨韌帶行摺疊或對合手術均可減少術後子宮或附屬器之黏連。

#### 【輸卵管手術之分類】<sup>(6)</sup>

根據國際生育及不孕聯盟 (IFFS: International Federation of Fertility and Sterility) 所訂之手術分類法區分如下：

##### 1. 黏連剝離手術(Adhesiolysis)

- (1) 卵巢黏連剝離術(ovariolysis)
- (2) 輸卵管黏連剝離術(salpingolysis)
- (3) 附屬器外黏連剝離術(lysis of extra adnexal adhesions)

##### 2. 輸卵管本身之整型手術

- (4) 輸卵管子宮植入術(Tubouterine Implantation): 峽部、壺部
- (5) 輸卵管再接通手術(Tubotubal Anastomosis):
  - 間質部對峽部 Interstitial - Isthmic
  - 間質部對壺部 Interstitial - Ampullary
  - 峽部對峽部 Isthmic - Isthmic
  - 峽部對壺部 Isthmic - Ampullary
  - 壺部對壺部 Ampullary- Ampullary
  - 合併 Combined
- (6) 輸卵管重新造口術:(Salpingoneostomies): 尾端、壺部、峽部
- (7) 繖部整型術 (Fimbrioplasty):
  - 對黏剝離及擴張術 (Deagglutination and Dilatation)
  - 合併漿膜層切開 (Serosal incision)
- (8) 其它整型手術
- (9) 不同形態手術之合併：雙極性(近端及遠端)或雙側性

#### 【手術方法及結果】

##### 近端輸卵管阻塞(Proximal Tubal Occlusion)<sup>(17)</sup>

近端輸卵管阻塞約佔輸卵管阻塞之 15%，其原因為感染、腫塊性峽部輸卵管炎 (Salpingitis Isthmica Nodosa)、輸卵管憩室、輸卵管腔內子宮內膜異位症、輸卵管內息肉、結紮或手術後之阻塞、非感染性阻塞纖維化或硬化、子宮角肌瘤或腺肌症、前未診斷之子宮外孕、不成形之殘渣阻塞、寄生蟲及假性阻塞 (輸卵管痙攣)等。

手術處理方法分以下五種

- 1.封閉型子宮角輸卵管植入術 Cornual Implantation, closed technique
- 2.開放型子宮角輸卵管植入術 Cornual Implantation, open technique
- 3.開放型非子宮角輸卵管植入術 Noncornual Implantation, open technique
- 4.封閉型非子宮角輸卵管植入術 Noncornual implantation,closed technique
- 5.輸卵管子宮角顯微吻合手術 Microsurgical cornual anastomosis

封閉型手術是指用鑽孔器(Holden and Sovak, 1932, 圖 17-1)或刀片切割 (Bonney,1937, 圖 17-2)切除阻塞之子宮角再將輸卵管縫入此一子宮角切孔內，其缺點為黏膜層之對合並不容易。開放型手術係在子宮壁上加上一切開之傷口，如在子宮底部後方之橫向切口 (Halban, 1932, 圖 17-3)，或子宮底縱剖切口 (Johnston, 1955,圖 17-4)，或子宮底橫向切開 (Shirodkar and Stallworthy, 1960,圖 17-5)等。其優點為內膜對合精確，但缺點為將來生產時有子宮壁裂開之顧慮。非子宮角之植入術如開放型 ( Behrman and Peterson, 1977, 圖 17-6) 或封閉型(Lavinson, 1980, 圖 17-7) 其優點為可以保存較佳之輸卵管與卵巢之解剖關係位置，同時亦較適合於過短之殘留輸卵管。後者更有減少子宮壁破裂機率之優點。

子宮角之顯微吻合手術在 1970 年代由 Winston, Gomel, Diamond 等人提出(圖 17-8)。其優點為保存了最多的子宮角正常組織及功能、減少了對血流供應的影響、極高之術後暢通率及沒有子宮壁肌肉裂開之顧慮等。但在整段之子宮壁內輸卵管均阻塞之患者並不適用為其缺點。

手術後之子宮內懷孕率根據文獻報告在輸卵管子宮角顯微吻合手術組為 54% (37%~70%<sup>(8)</sup>)為最高，其次為非子宮角之植入手術為 51%，而子宮角之植入手術若以鑽孔者為 39%，以刀片切開者為 30%為最低。由於顯微吻合手術之成功率較高故其成為子宮輸卵管交界阻塞之首選手術。輸卵管植入手術後由於有 6%發生生產時子宮裂開之危險，故術後之生產方式宜建議剖腹生產。手術後之子宮外孕率約 2-4%。

經子宮頸輸卵管貫通術<sup>(10)(11)(22)</sup> (Transcervical tubal cannulation) 自 1985 年 Platia and Krudy 報告在螢光攝影下使用導管貫通阻塞之近端輸卵管，而使病人成功懷孕之後，即陸續有許多學者提出使用諸如輸尿管導管、硬脊膜導管、血管造影導管、導引鐵絲、及最近發展之同軸系統 (coaxial systems)等細管物在螢光攝影、子宮鏡、或超音波<sup>(25)</sup>之導引下進行相當成功之選擇性輸卵管造影術，或治療性之近端輸卵管阻塞之貫通術。

選擇性輸卵管造影術可以克服因功能性痙攣或雜質阻塞所致之假性阻塞病灶，減少偽陽性之發生；而在有實質性阻塞時使用螢光攝影導引可有 74% 之術後輸卵管暢通率及 34% 之懷孕率。使用子宮鏡導引之暢通率為 83% ，懷孕率為 39% 。使用超音波導引之暢通率為 91% ，懷孕率為 35% 。併發之輸卵管穿孔率為 5-11% ，子宮外孕率為 5-13% 。此等貫通手術之優點為微侵犯性、效價高而且可以避免部份之經腹大手術及不得不做之試管嬰兒治療，但其缺點為懷孕率尚偏低、無法同時處理遠端之輸卵管問題而且尚有相當多由於纖維化、輸卵管內膜異位症、電燒灼後及子宮壁外壓迫之子宮角阻塞等因素造成之阻塞<sup>(15)(26)</sup>，無法如此簡單解決而須訴諸剖腹之顯微手術。

### 中段輸卵管阻塞(Midsegment Tubal Occlusion)

中段輸卵管阻塞之原因主要為絕育手術 (Sterilization)，其它尚包括區段性輸卵管切除手術，先天性區段缺損，輸卵管息肉、憩室或子宮內膜異位症及區段性輸卵管內膜黏連等。約有 1% 接受絕育手術之婦女將來會接受再接通 (Reanastomosis) 手術。目前之絕育手術約分為區段性輸卵管切除術 (如 Madlener 1919, Pomeroy 1929, Irving 1924, Kroener 1935, Uchida 1975 等)，區段性電燒灼破壞 (單極、雙極、熱凝固等)，輸卵管夾 (如 Tantalum Hemoclips, Hulka-Clemens Clips, Filshie Clips, Bleier clips, Tupla Clips 等)，及經子宮頸輸卵管阻塞法等。絕育手術後影響其再接通成功率之因素<sup>(23)</sup>包括結紮手術之種類、殘留輸卵管之長度、結紮已有多久、術後之卵巢機能及手術醫師之經驗等。手術後輸卵管破壞之長度以輸卵管夾 (clip) 為最少 (約為 0.4 至 0.7 公分) 其次以雙極電燒、Falope Ring、或 Pomeroy、Irving、Uchida 法者約 1.5 至 3 公分次之，而以單極電燒灼法破壞之長度可達 4 至 5 公分為最長。若已切除輸卵管繖部或預估再接後之輸卵管殘留長度不足 4 公分則其預後不佳。術前之評估項目應包括排卵及黃體機能、同房測驗、子宮輸卵管攝影及術前腹腔鏡檢。其中腹腔鏡檢並非常規，通常只有在攝影顯示近端殘根部過短或過長、無前次手術紀錄資料、單極電燒灼結紮及同時合併其它骨盆腔疾病時施行之。

施行再接通手術時放大設備乃必需，通常使用 7-0 至 10-0 之細線並需注意切除殘根部組織時不可傷及輸卵管下方之血管。在峽部對峽部之手術時通常縫肌肉層 (避開黏膜層) 及漿膜 / 肌肉層兩層各約四針；在峽部對壺部之手術時由於管徑差距大故需使用一些對合之技巧如將近端之管腔斜切 (Oblique Cut, 圖 17-9)、切開成魚嘴狀 (Fishmouthing, 圖 17-10)、或切開一小口 (Slitting, 圖 17-11)、或將遠端之管腔打摺 (Pleated method, 圖 17-12)、或縮小 (Reduction, 圖 17-13)、或僅將遠端切開一相

當之小開口 (圖 17-14) 再行接合手術。在壺部對壺部之手術時必須在管腔中放一導管，再將肌肉層併黏膜層整層對縫。不需切除脫垂而出之黏膜組織，而且常須要多縫數針才有辦法將兩邊接好。

輸卵管再接通手術之懷孕率約為三分之二<sup>(28)</sup>，根據文獻其子宮內懷孕率 63.7% 而子宮外孕率為 4-5%。若以結紮法區分之，使用輸卵管夾後之手術其子宮內懷孕可達 87% 為最高，其次為 Falope Ring 79%，Pomeroy/Uchita/Irving 等為 63%，電燒法為 54% 而繖部切除手術者為 31% 為最低。以接合手術之解剖位置區分之，以峽部對峽部手術子宮內懷孕率 77% 為最高，其次為間質部對峽部 67%，壺部對壺部 62%，峽部對壺部 58%，而以間質部對壺部之 46% 為最低。再接後長度有 4 公分以上者其子宮內懷孕率可達 67%，但是不足 4 公分者只有 37%。手術後 4 至 8 週後可考慮二度腹腔鏡黏連剝離手術，子宮輸卵管攝影可安排在 3 至 6 個月後施行，如果一年後沒有懷孕可以考慮接受再次之腹腔鏡檢查及治療。

輸卵管再接通手術傳統上均以剖腹之方式為之，自 1989 年 Sedbon 採用生物膠在腹腔鏡下黏合輸卵管後，陸續有許多內視鏡下縫合輸卵管之報告<sup>(20)(29)</sup>。目前最大系列之報告為韓國 Yoon，術後 18 個月之懷孕率高達 83%、子宮外孕率為 3.2%，分析術後懷孕率與年齡及是否雙側接通有關，但與結紮方式、結紮位置及術後輸卵管長度無關，迥異於傳統之觀念。

#### 遠端輸卵管阻塞 (Distal Tubal Occlusion)<sup>(1)</sup>

遠端輸卵管阻塞之原因為骨盆腔炎症，子宮內膜異位症，輸卵管內膜異位症，骨盆腔、腹腔或輸卵管手術後，大的卵巢或卵巢旁囊腫，以及腹膜腔內出血等。充份之證據顯示披衣菌 (Chlamydia) 感染為造成輸卵管炎之主因，尤其是重覆性之披衣菌感染乃為造成重度輸卵管損害，以致於造成輸卵管水腫之原因。由於披衣菌感染時症狀常不明顯而且帶原之情況亦不少見，故可能在不知不覺中已發生漸嚴重之輸卵管損害。感染性輸卵管損傷包括繖部互黏，繖部包狹、繖部包封、輸卵管腔內黏連、輸卵管水腫、管壁纖維硬化、輸卵管卵巢周圍黏連及形成輸卵管卵巢複合體等。而輸卵管水腫之發生一般也都是肇因於感染性輸卵管炎，所以通常會合併輸卵管本身之內在傷害，諸如纖毛細胞比率之減少可以造成卵子捕獲及傳輸之功能障礙，壺部繡摺互相黏結後會形成管腔內黏連而造成迷路狀態，雖然顯影劑或染色劑可暢通，但仍會造成卵子及卵丘顆粒細胞複合體之傳送困難，故而雖將輸卵管尾端造口使之暢通仍無法達到理想之懷孕結果。

術前診斷應結合子宮輸卵管攝影及腹腔鏡二者，目的在避免

對預後差之患者施行手術。如已發生慢性濾泡性輸卵管炎 (Chronic follicular salpingitis) 壺腹部管腔內已因黏結而分隔成多室狀) 或慢性間質性輸卵管炎 (Chronic interstitial salpingitis) (輸卵管壁已變厚且硬化) 則手術並無助益，但如果是以以前之骨盆腔手術、子宮內膜異位症、闌尾炎破裂等所致之繖部黏連，包狹或包封而其輸卵管壁及內膜並無損傷時則輸卵管繖部整型就是值得做之手術。

遠端輸卵管阻塞之手術方法分為繖部整型術 (外觀上尚有繖部存在者) (圖 17-15)，輸卵管重新造口術(無繖部組織者) (圖 17-16 及 17-17) 及黏連剝離術三類。由於輸卵管若喪失超過 50% 之壺腹部即喪失其捕獲卵子之能力，所以峽部之輸卵管重新造口術並無意義，另結核菌性輸卵管炎由於破壞廣泛，手術成功率極低，故此二類手術均被摒棄。

手術後之子宮內懷孕率，以單純之黏連剝離術之 52% 為最高，其次為繖部整型術 47%，而以輸卵管造口術為最低 (顯微手術造口術為 26% 高於傳統手術造口術之 18%) 使用雷射手術進行造口術之結果與電燒顯微手術結果相當。使用腹腔鏡手術之結果與剖腹手術之結果亦是相當。而再次造口術之子宮內懷孕率只有 11%，只相當於施行一次試管嬰兒的成功率，故並不適合施行。該類手術後之子宮外孕率偏高，大約在 3.5 至 8.3% 之間。

關於手術之預後，自 1966 年 Shirodkar 提出五項原則 (輸卵管旁黏連、肌肉壁狀況、繖部狀況、纖毛上皮狀況及輸卵管擴張程度) 以來，陸續已有 Rock (1978, 表 17-1)<sup>(9)(21)</sup>、Donnez (1986)<sup>(7)</sup>、Mage (1986)<sup>(16)</sup>、Boer-Meisel (1986)<sup>(2)</sup> 等學者，陸續提出類似之看法。目前一般之共識是決定手術成功與否最重要之預後因素為手術時輸卵管之病情 (Extent of disease)。故於下列狀況時應考慮試管嬰兒治療而視之為遠端輸卵管手術之禁忌症：  
1. 缺乏輸卵管繖部時  
2. 輸卵管壁增厚變硬  
3. 輸卵管內膜萎縮消失或管腔內黏連  
4. 廣泛性之骨盆腔黏連 (覆蓋面積超過卵巢表面積之一半)  
5. 致骨盆腔器官融合之緊密性纖維化黏連。

#### 輸卵管子宮外孕 (Tubal ectopic pregnancy)<sup>(4)</sup>

由於骨盆腔炎症之發生、子宮內避孕器之使用、人工流產手術及輸卵管手術之運用、人工協助生殖技術之普及等等因素之增加，近年來子宮外孕已明顯增加。其發生率約為懷孕者之 2%。藉近來診斷技術之進步，如系列高敏感度血液 b-HCG 之測定，高解析度陰道超音波之檢測，及必要時微侵入性迷你診斷腹腔鏡之應用，子宮外孕之診斷多已可提早。必須施行傳統之緊急剖腹手術切除輸卵管之機率已大為減少，保守性手術治療如區段性輸卵管切除術

(Segmental salpingectomy, 圖 17-18)、輸卵管造口術 (Salpingostomy, 圖 17-19C)、輸卵管切開縫合術 (Salpingotomy, 圖 17-19D)及繖部擠出術 (Fimbrial expression, 該術只適用於漏斗部之外孕且鬆散黏連於輸卵管壁者)等已成為可施行於大部份患者之手術。術前血液動力穩定之患者更可以手術性腹腔鏡執行上述之各項手術。

長期來之統計顯示保留外孕之輸卵管並不會增加子宮外孕之機率，而且比切除輸卵管之患者有較高之子宮內懷孕率。因此只要患者仍有再懷孕之意願，應盡可能為其施行保守性手術以保留甚或增進再懷孕之機率。但對復發性之子宮外孕則不建議保守手術。由於保守性手術可能尚未完全去除受孕組織，後續必須追蹤血液 b-HCG 值以確定是否痊。持續性子宮外孕 (Persistent ectopic pregnancy or persistent trophoblast)之發生率在以剖腹施術者約 1.8%，但在以腹腔鏡施術者約 6%(3%~20%)尤須謹慎。

文獻回顧統計子宮外孕接受剖腹手術切除輸卵管後其子宮內懷孕率為 40.9%，子宮外孕率為 14.2%。若接受保守性手術後其子宮內懷孕率為 66.0% (49%~92%)，子宮外孕率為 10.0% (0%~12%)。若接受腹腔鏡之保守性手術後其子宮內懷孕率為 63%，子宮外孕率為 20%。

#### 【結語】

在有"人工協助生殖技術"可以輔助"輸卵管因素"不孕患者之生育大計之現代，充分運用當前攝影及各式鏡檢技術評估輸卵管病情，仔細挑選合於理想預後之患者施以遵循顯微手術原則之傳統輸卵管植入、接通、造口、剝離等整形手術、或經子宮頸輸卵管貫通術，以及在輸卵管外孕時施行保守性之手術，將可使患者得到理想之手術後子宮內懷孕率、並減少術後併發子宮外孕之機會。同時對評估不適合施行輸卵管手術之患者轉介以試管嬰兒治療，才可使患者得到最大之益處。



參考文獻: (推薦讀物)

1. Bateman BG et al: Surgical management of distal tubal occlusion - are we making progress ? Fertil Steril 48: 523, 1987
2. Boer-Meisel ME et al: Predicting the pregnancy outcome in patients treated for hydrosalpinx: a prospective study. Fertil Steril 45: 23, 1986
3. Boyers SP et al: Reductions of postoperative pelvic adhesions in the rabbit with Gore-Tex surgical membrane. Fertil Steril 49:1066, 1988
4. Carson SA et al : Ectopic Pregnancy. New Engl J Med 329: 1174, 1993
5. Canis M et al: Laparoscopic distal tuboplasty: report of 87 cases and a 4-year experience. Fertil Steril 56: 616, 1991
6. Cognat MA et al: Classification of operations for tubo-peritoneal infertility. Acta Europ Fertil 13: 47, 1982
7. Donnez J et al: Prognostic factors of fimbrial microsurgery. Fertil Steril 46: 200, 1986
8. Dubuisson JB et al: Proximal tubal occlusion: is there an alternative to microsurgery? Hum Reprod 12: 692, 1997
9. Schlaff WD et al: Neosalpingostomy for distal tubal obstruction: prognostic factors and impact of surgical technique. Fertil Steril 54: 984, 1990.
10. Flood JT et al: Transcervical tubal cannulation: a review. Obstet Gynecol Survey 48: 768, 1993
11. Gleicher N et al: The multicenter transcervical balloon tuboplasty study: conclusions and comparisons to alternative technologies. Hum Reprod 8: 1264, 1993
12. Groff TR et al: Hysterosalpingography in the preoperative evaluation of tubal anastomosis candidates. Fertil Steril 53: 417, 1990
13. Interceed Adhesion Barrier Study Group: Prevention of postsurgical adhesion by INTERCEED (TC7), an absorbable adhesion barrier: a prospective, randomized multicenter clinical study. Fertil Steril 51: 933, 1989
14. Johnson NP et al: Cochrane review: post-operative procedures for improving fertility following pelvic reproductive surgery. Hum Reprod Update 6: 259, 2000
15. Letterie GS et al: Histology of proximal tubal obstruction in cases of unsuccessful tubal canalization. Fertil Steril 56: 831, 1991
16. Mage G et al: A preoperative classification to predict the intrauterine and ectopic rates after distal tubal microsurgery. Fertil Steril 46: 807, 1986
17. Musich JR et al: Surgical management of tubal obstruction at the uterotubal junction. Fertil Steril 40: 423, 1983
18. Opsahl MS et al: The role of laparoscopy in the

- evaluation of candidates for sterilization reversal.  
Fertil Steril 48: 546, 1987
19. Posaci C et al: Tubal surgery in the era of assisted reproductive technology: clinical options. Hum Reprod 14 Suppl.1: 120, 1999
  20. Reich H et al: Laparoscopic tubal anastomosis. J Am Assoc Gynecol Laparosc 1:16, 1993
  21. Rock JA et al: Factors influencing the success of salpingostomy techniques for distal fimbrial obstruction. Am J Obstet Gynecol 52: 591, 1978
  22. Rock JA et al: The efficacy of postoperative hydrotubation: a randomized prospective multicenter clinical trial. Fertil Steril 42: 373, 1984
  23. Rosenberg SM et al: High molecular weight dextran in human infertility surgery. Am J Obstet Gynecol 148: 380, 1984
  24. Schill T et al: Transcervical Falloscopic dilatation of proximal tubal occlusion. Is there an indication? Hum Reprod 14 Suppl.1: 137, 1999
  25. Stern JJ et al: Color doppler ultrasound guidance for transcervical wire tuboplasty. Hum Reprod 8: 1715, 1993
  26. Sulak PJ et al: Histology of proximal tubal occlusion. Fertil Steril 48: 437, 1987
  27. Velde ER et al: Factors influencing success or failure after reversal of sterilization: a multivariate approach. Fertil Steril 54: 270, 1990
  28. Xue P et al: Microsurgical reversal of female sterilization. Long-term follow-up of 117 cases. J Reprod Med 34: 451, 1989
  29. Yoon TK et al: Laparoscopic tubal anastomosis: fertility outcome in 202 cases. Fertil Steril 72:1121, 1999

【關鍵詞】

|                                  |               |
|----------------------------------|---------------|
| Adhesiolysis                     | : 黏連剝離術       |
| Adhesion                         | : 黏連          |
| Chlamydia                        | : 披衣菌         |
| Chronic follicular salpingitis   | : 慢性濾泡性輸卵管炎   |
| Chronic interstitial salpingitis | : 慢性間質性輸卵管炎   |
| Cornual anastomosis              | : 子宮角(顯微)吻合手術 |
| Distal tubal occlusion           | : 遠端輸卵管阻塞     |
| Fimbria agglutination            | : 繖部互黏        |
| Fimbria conglutination           | : 繖部互黏        |
| Fimbria phimosis                 | : 繖部包狹        |
| Fimbria encapsulation            | : 繖部包封        |
| Fimbrial expression              | : 繖部擠出術       |
| Hydrosalpinx, Thin wall          | : 薄壁輸卵管水腫     |
| Hydrosalpinx, Thick wall         | : 厚壁輸卵管水腫     |
| Hydrotubation                    | : 輸卵管通水術      |
| Intramural adhesions             | : 輸卵管腔內黏連     |
| Midsegment tubal occlusion       | : 中段輸卵管阻塞     |
| Proximal tubal occlusion         | : 近端輸卵管阻塞     |
| Peritubal adhesion               | : 輸卵管旁黏連      |
| Second-look laparoscopy          | : 二度腹腔鏡檢      |
| Segmental salpingectomy          | : 區段性輸卵管切除術   |
| Salpingitis Isthmica Nodosa      | : 腫塊性峽部輸卵管炎   |
| Salpingoscopy                    | : 輸卵管鏡檢       |
| Salpingostomy                    | : 輸卵管造口術      |
| Salpingotomy                     | : 輸卵管切開縫合術    |
| Tubal Surgery                    | : 輸卵管手術       |
| Tubal ectopic pregnancy          | : 輸卵管子宮外孕     |
| Tubo-tubal (re)anastomosis       | : 輸卵管再接通手術    |
| Tubo-uterine implantation        | : 輸卵管子宮植入術    |

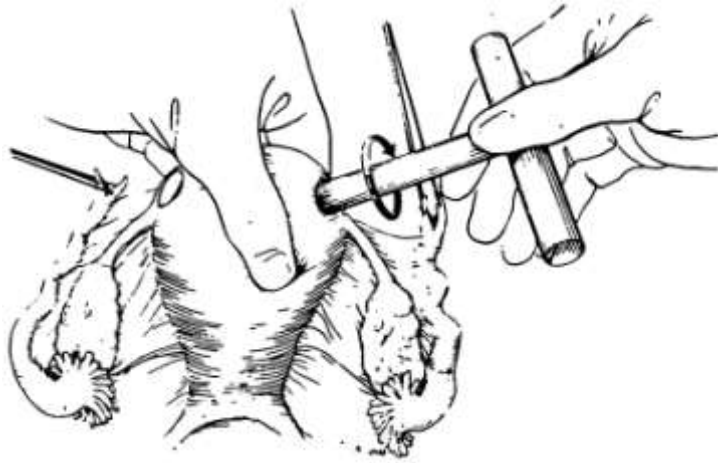


圖 17-1: 封閉型子宮角輸卵管植入術 (Holden and Sovak, 1932)

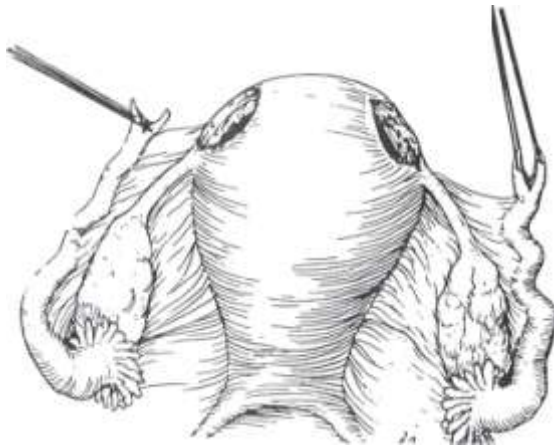


圖 17-2: 封閉型子宮角輸卵管植入術 (Bonney, 1937)

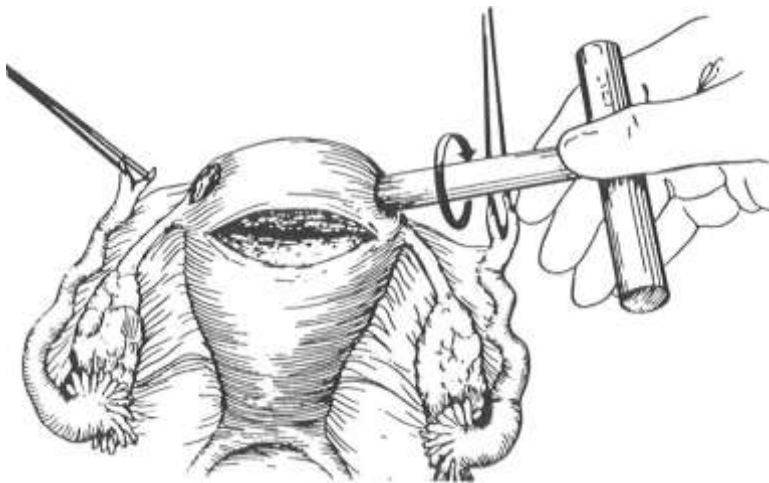
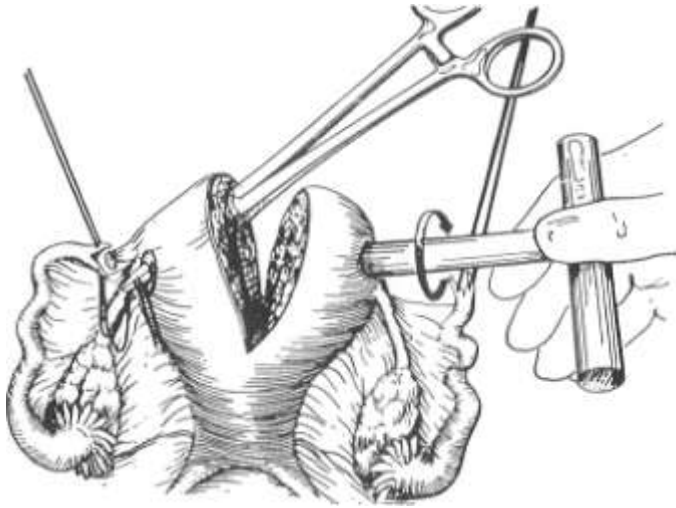
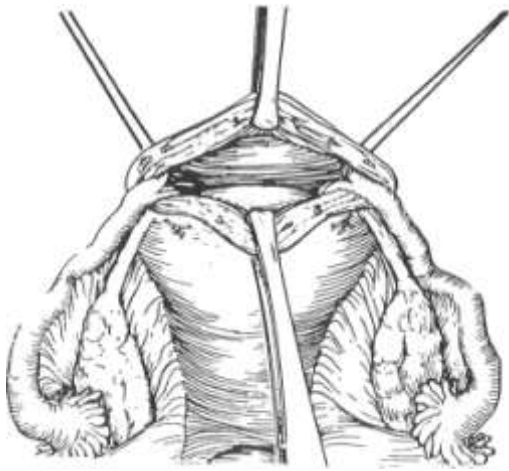


圖 17-3: 開放型子宮角輸卵管植入術 (Halban, 1932)



---

圖 17-4: 開放型子宮角輸卵管植入術 (Johnston, 1955)



---

圖 17-5: 開放型子宮角輸卵管植入術 (Shirodkar and Stallworthy, 1960)

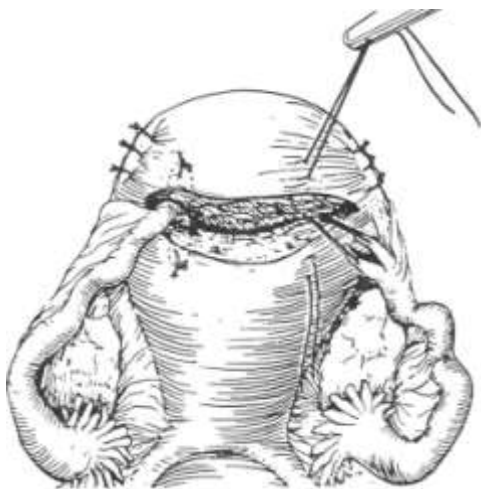

圖 17-6: 開放型非子宮角輸卵管植入術 (Behrman and Peterson, 1977)

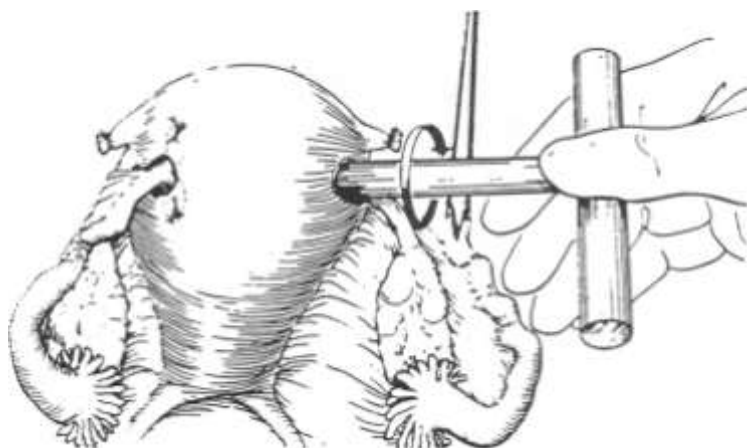


圖 17-7: 封閉型非子宮角輸卵管植入術 (Lavinson, 1980)


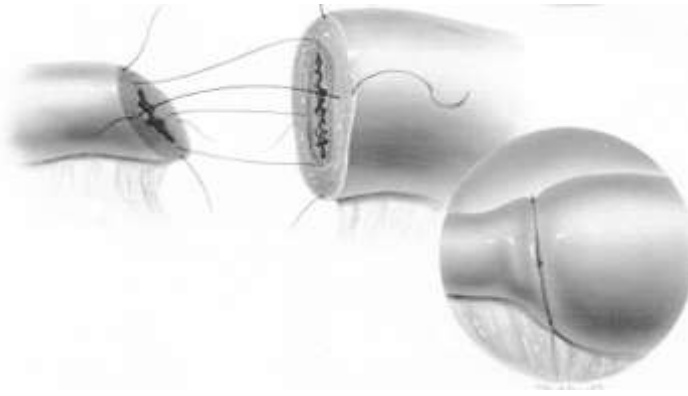


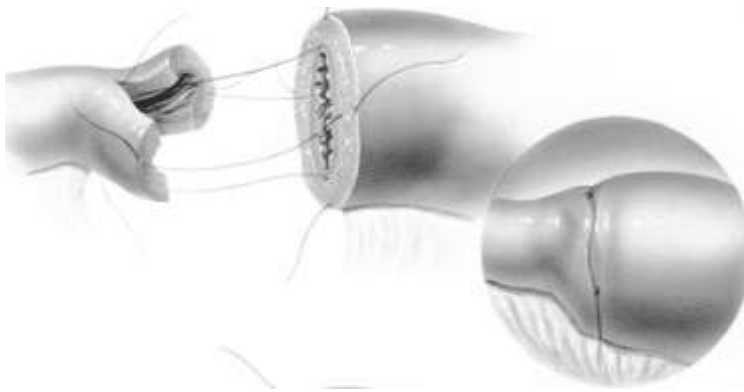
圖 17-8: 子宮角吻合手術 (Cornual anastomosis)

說明: 在顯微放大條件下, 先以細針於子宮角注射 **pitressin**, 再於子宮內顯色劑加壓下逐步切開子宮角直至顯色劑溢出及正常之內膜層顯現, 凹槽區約半至二公分, 注意保留輸卵管下方之血液循環。以 6-0 線先縫合卵管繫膜後, 再以 8-0 線於四個方位(6 點鐘位置先縫)縫合輸卵管兩端之肌肉層, 必要時可於管腔內伸入細管或縫線作為臨時支架, 最後再以 8-0 線四針等距縫合漿膜層。



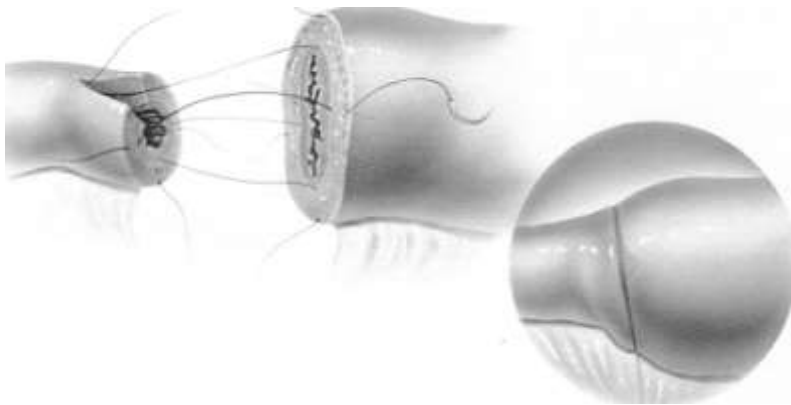
---

圖 17-9: 輸卵管再接通手術: 近端之管腔斜切 (Oblique Cut)



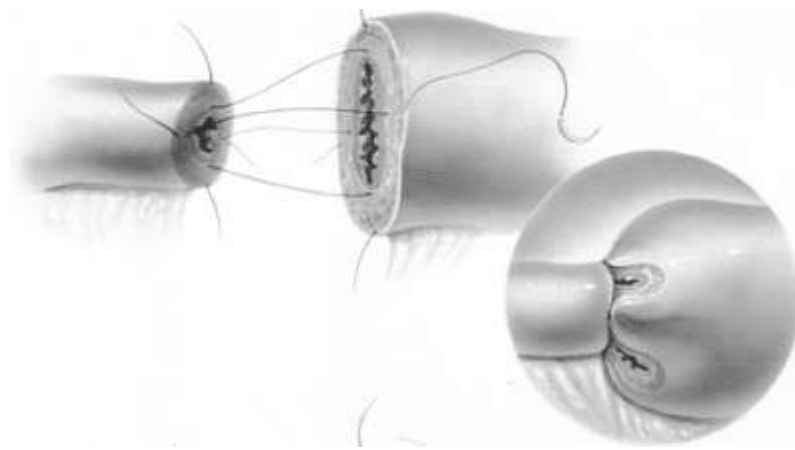
---

圖 17-10: 輸卵管再接通手術: 近端之管腔切開成魚嘴狀 (Fishmouthing)



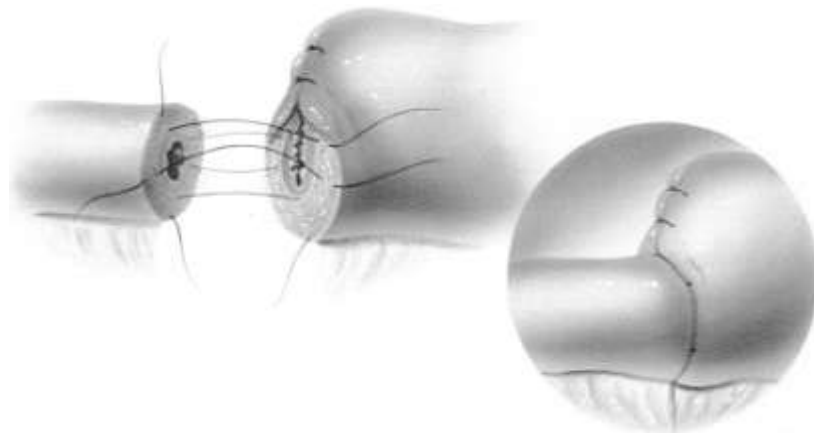
---

圖 17-11: 輸卵管再接通手術: 近端之管腔切開一小口 (Slitting)



---

圖 17-12: 輸卵管再接通手術: 遠端之管腔打摺 (Pleated method)



---

圖 17-13: 輸卵管再接通手術: 遠端之管腔縮小 (Reduction)



---

圖 17-14: 輸卵管再接通手術: 遠端之管腔切開一相當之小開口



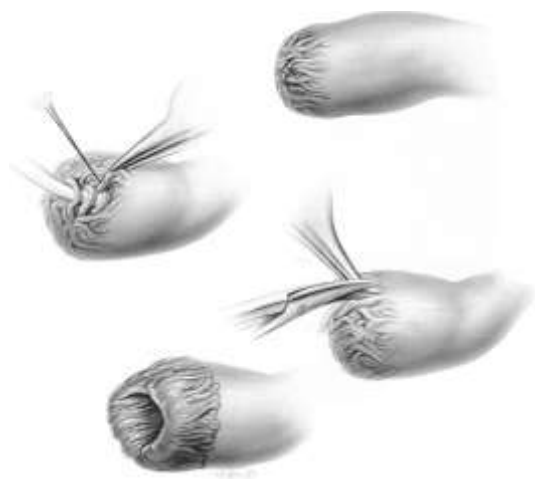


圖 17-15: 輸卵管緻部整型術:

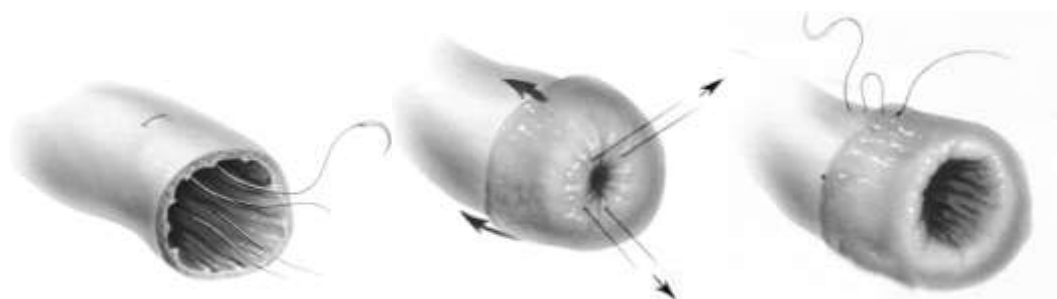

圖 17-16: 輸卵管重新造口術－袖口造口法

說明: 切開包封之輸卵管尾端之後，以二至三針 6 - O Vicryl 在離切緣一至二公分處行 U 型縫合，將縫線外拉後使切緣外翻，再將外翻袖口的輸卵管內膜以 7 - O 至 9 - O 之縫線縫合至相臨之輸卵管漿膜層。

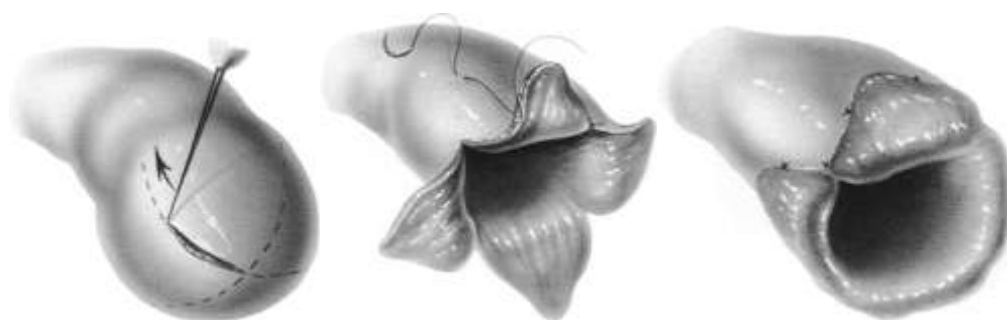

圖 17-17: 輸卵管重新造口術－瓣葉造口法

說明: 將輸卵管水腫之尾端延無血管區切開，成四片三角形之瓣葉，之後可在瓣葉後之漿膜層施以低能量之雷射使之外翻，或以 7 - O 至 9 - O 之縫線將瓣葉縫合至相臨之輸卵管漿膜層。

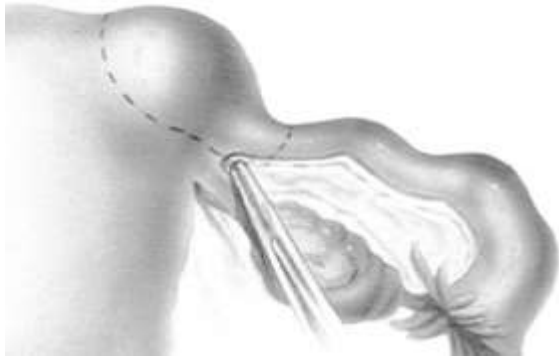


圖 17-18: 區段性輸卵管切除術

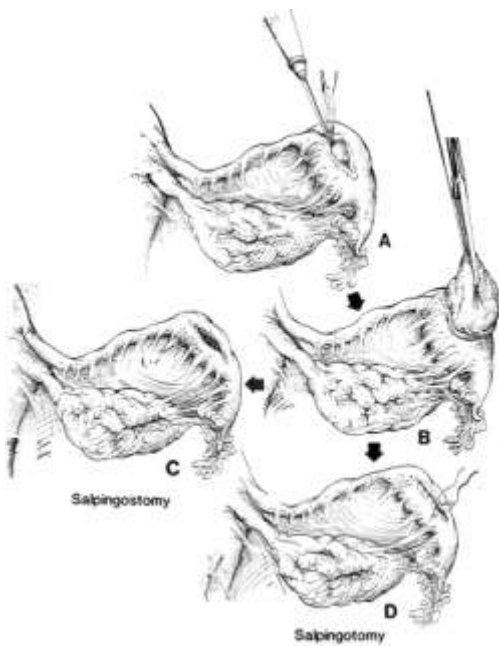


圖 17-19: 輸卵管造口術及輸卵管切開縫合術

表 17-1：遠端輸卵管阻塞之病情分類及手術預後

|                               |
|-------------------------------|
| 輕度疾病：輸卵管水腫小於 1.5 公分           |
| 繖部組織明顯可見                      |
| 無重大之輸卵管旁或卵巢旁黏連                |
| 輸卵管內膜皺摺仍存在                    |
| 預後：子宮內懷孕率：70~87%；子宮外孕率：7~10%  |
| 中度疾病：輸卵管水腫介於 1.5 至 3 公分       |
| 繖部組織破碎                        |
| 有輸卵管旁或卵巢旁黏連但非固著性黏連            |
| 輸卵管內膜皺摺已消失                    |
| 預後：子宮內懷孕率：30~31%；子宮外孕率：13~14% |
| 重度疾病：輸卵管水腫大於 3 公分             |
| 已無繖部組織                        |
| 厚實且固著性之輸卵管旁或卵巢旁黏連             |
| 直腸子宮陷凹閉塞                      |
| 凍結型骨盆                         |
| 預後：子宮內懷孕率：2~9%；子宮外孕率：0~4%     |

參考文獻: (推薦讀物)

1. Bateman BG et al: Surgical management of distal tubal occlusion - are we making progress ? Fertil Steril 48: 523, 1987
2. Boer-Meisel ME et al: Predicting the pregnancy outcome in patients treated for hydrosalpinx: a prospective study. Fertil Steril 45: 23, 1986
3. Boyers SP et al: Reductions of postoperative pelvic adhesions in the rabbit with Gore-Tex surgical membrane. Fertil Steril 49:1066, 1988
4. Carson SA et al : Ectopic Pregnancy. New Engl J Med 329: 1174, 1993
- 4->5. Canis M et al: Laparoscopic distal tuboplasty: report of 87 cases and a 4-year experience. Fertil Steril 56: 616, 1991
- 5->6. Cognat MA et al: Classification of operations for tubo-peritoneal infertility. Acta Europ Fertil 13: 47, 1982
- 6->7. Donnez J et al: Prognostic factors of fimbrial microsurgery. Fertil Steril 46: 200, 1986
8. Dubuisson JB et al: Proximal tubal occlusion: is there an alternative to microsurgery? Hum Reprod 12: 692, 1997
- 7->9. Schlaff WD et al: Neosalpingostomy for distal tubal obstruction: prognostic factors and impact of surgical technique. Fertil Steril 54: 984, 1990.
- 8->10. Flood JT et al: Transcervical tubal cannulation: a review. Obstet Gynecol Survey 48: 768, 1993
- 9->11. Gleicher N et al: The multicenter transcervical balloon tuboplasty study: conclusions and comparisons to alternative technologies. Hum Reprod 8: 1264, 1993
- 10->12. Groff TR et al: Hysterosalpingography in the preoperative evaluation of tubal anastomosis candidates. Fertil Steril 53: 417, 1990
- 12->13. Interceed Adhesion Barrier Study Group: Prevention of postsurgical adhesion by INTERCEED (TC7), an absorbable adhesion barrier: a prospective, randomized multicenter clinical study. Fertil Steril 51: 933, 1989
14. Johnson NP et al: Cochrane review: post-operative procedures for improving fertility following pelvic reproductive surgery. Hum Reprod Update 6: 259, 2000
- 13->15. Letterie GS et al: Histology of proximal tubal obstruction in cases of unsuccessful tubal canalization. Fertil Steril 56: 831, 1991
- 14->16. Mage G et al: A preoperative classification to predict the intrauterine and ectopic rates after distal tubal microsurgery. Fertil Steril 46: 807, 1986
- 15->17. Musich JR et al: Surgical management of tubal obstruction at the uterotubal junction. Fertil Steril 40: 423, 1983
- 16->18. Opsahl MS et al: The role of laparoscopy in the evaluation of candidates for sterilization reversal.

- Fertil Steril 48: 546, 1987
19. Posaci C et al: Tubal surgery in the era of assisted reproductive technology: clinical options. Hum Reprod 14 Suppl.1: 120, 1999
20. Reich H et al: Laparoscopic tubal anastomosis. J Am Assoc Gynecol Laparosc 1:16, 1993
- 17->21. Rock JA et al: Factors influencing the success of salpingostomy techniques for distal fimbrial obstruction. Am J Obstet Gynecol 52: 591, 1978
- 18->22. Rock JA et al: The efficacy of postoperative hydrotubation: a randomized prospective multicenter clinical trial. Fertil Steril 42: 373, 1984
- 19->23. Rosenberg SM et al: High molecular weight dextran in human infertility surgery. Am J Obstet Gynecol 148: 380, 1984
- 22->24. Schill T et al: Transcervical Falloscopic dilatation of proximal tubal occlusion. Is there an indication? Hum Reprod 14 Suppl.1: 137, 1999
- 20->25. Stern JJ et al: Color doppler ultrasound guidance for transcervical wire tuboplasty. Hum Reprod 8: 1715, 1993
- 21->26. Sulak PJ et al: Histology of proximal tubal occlusion. Fertil Steril 48: 437, 1987
- 23->27. Velde ER et al: Factors influencing success or failure after reversal of sterilization: a multivariate approach. Fertil Steril 54: 270, 1990
- 24->28. Xue P et al: Microsurgical reversal of female sterilization. Long-term follow-up of 117 cases. J Reprod Med 34: 451, 1989
29. Yoon TK et al: Laparoscopic tubal anastomosis: fertility outcome in 202 cases. Fertil Steril 72:1121, 1999